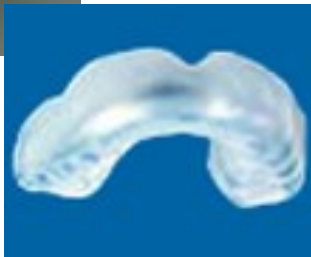
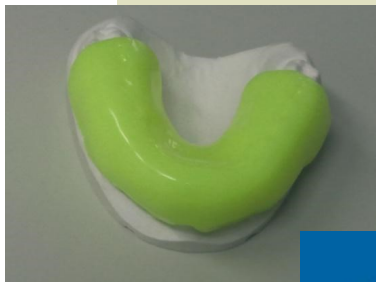
*Zelo pomembno je preprečevanje, saj poškodbe zob največkrat doletijo prav zgornje sekalce in s tem prizadenejo tudi estetiko obraza. Nevarne so predvsem otroške gugalnice, potiski od zadaj pri lovljenju in športu, kot so hokej, nogomet, košarka, rokomet in rolanje.*

*Športnikom se svetuje uporaba zobnih ščitnikov, ki učinkovito preprečujejo pogostost poškodb zob.*



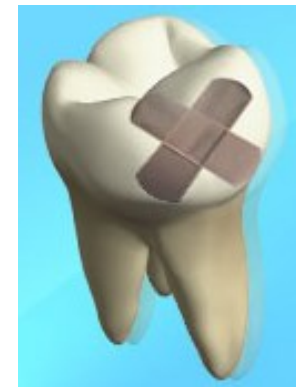
Vsekakor je pri poškodbah zob, bodisi mlečnih, bodisi stalnih, nujna natančna diagnostika in ustrezno strokovno ukrepanje.



ZD IDRJA

ZOBOZDRAVSTVENA VZGOJA

## POŠKODBE ZOB



Izdal in natisnil: ZD Idrija  
Oblikovanje: Špelca Velikanje, dipl.m.s.  
Slike: vir internet

Poškodbe zob so pogoste, zlasti med otroki in mladostniki. Vzroki poškodb so različni, najpogosteje so to padci, pogosto pa nezgode v prometu, pri športu in pri nasilnih dejanjih.

Delijo se na skupine poškodb, in sicer na poškodbe trdih zobnih tkiv in pulpe, poškodbe obzobnih tkiv, poškodbe kosti in poškodbe ustne sluznice in dlesni.

Poškodbe zobovja je potrebno obravnavati kot nujna stanja, stopnja nujnosti pa se med posameznimi vrstami poškodb razlikuje.

Največ poškodb mlečnega zobovja se zgodi med drugim in tretjim letom starosti, ko malčki shodijo in so vse bolj samostojni, kar pogosto spremljajo padci. Med devetim in desetim letom starosti so zaradi živahnih iger, športnih dejavnosti in vključevanja v promet, predvsem dečki pogosto izpostavljeni poškodbam stalnega zobovja.

### **PRVA POMOČ PRI POŠKODBI MLEČNEGA ZOBOVJA**

**ZAUSTAVMO KRVAVITEV S  
PRITISKANJEM S STERILNO GAZO  
ALI BOMBAŽNO TKANINO NA  
POŠKODOVANO PODROČJE.**

**POIŠČIMO NUJNO  
ZOBOZDRAVNIŠKO POMOČ ČIMPREJ!**

Mlečnih zob se ne vstavlja nazaj, ker obstaja možnost poškodbe stalnega zametka.

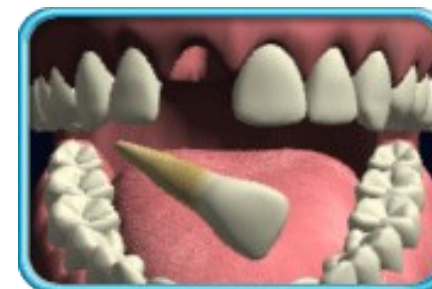Od vrste poškodbe in od starosti otroka oziroma razvojne stopnje zobovja je odvisno, kolikšno je tveganje, da bo imela poškodba mlečnega zobovja večje ali manjše posledice na stalnem zobovju v obliki razvojnih okvar oblike in/ali zgradbe zobnih kron in/ali korenin ter motenj izraščanja stalnih zob.

### **FRAKTURA ZOBNE KRONE STALNEGA ZOBA**


**Poiščemo odlomek zoba in ga shranimo na vlažno (v kozarec vode ali v fiziološko raztopino; lahko tudi v slino ali mleko);**

**Takoj poiščemo zobozdravniško pomoč!**

### **PRVA POMOČ PRI IZBITJU STALNEGA ZOBA**



**NAJDEN ZOB PRIMEMO ZA  
KRONO, IZOGIBAMO SE  
DOTIKANJA KORENINE.**



**ČE JE ZOB UMAZAN GA SPEREMO S  
FIZIOLOŠKO RAZTOPINO IN GA PONOVRNO  
VSTAVIMO NAZAJ NA NJEGOVO MESTO,  
POŠKODOVANEC NAJ UGRIZNE V ROBEC, DA  
ZOB DRŽI NA MESTU.**

**ČE TO NI MOGOČE DAMO ZOB V KOZAREC  
MLEKA ALI FIZIOLOŠKO RAZTOPINO. ZOB JE  
MOGOČE TRANSPORTIRATI TUDI V USTIH,  
TAKO, DA GA DRŽIMO MED ZOBMI IN LICEM.**

**TAKOJ POIŠČEMO NUJNO ZOBOZDRAVNIŠKO  
POMOČ (ČIM KRAJŠI ČAS - DO 2 URI!)**